3.

617.55870.87

TROIS CAS D'ÉMASCULATION TOTALE

POUR CANCER DE LA VERGE

PAR

J. PANTALONI (de Marseille),

Ancien Chirurgien-Major des Hôpitaux,
Membre de l'*Association Française de Chirurgie.*

INTRODUCTION.

On donne plusieurs définitions de l'opération qui porte désormais le nom d'*Émasculation totale.*

D'après les premiers auteurs, qui ont écrit en France sur ce sujet, on désigne ainsi l'intervention qui consiste à enlever chez l'homme « la totalité des organes génitaux externes, c'est-à-dire toute la verge, corps caverneux et au besoin bulbe de l'urèthre, et le scrotum, avec les différents organes qu'il renferme ».— Toutefois la plupart des chirurgiens adoptent aujourd'hui un sens moins restrictif et admettent que c'est l'opération dans laquelle on joint, « à l'extirpation aussi complète que possible de la verge, l'ablation des testicules ».

L'Émasculation totale n'est donc ainsi que la combinaison de l'amputation totale du pénis avec la castration testiculaire double, accompagnée elle-même d'ablation du scrotum, dans la grande majorité des cas. La cicatrisation terminée, on a un méat urinaire périnéal, comparable, dans une très notable mesure, à celui des eunuques, mais non pas toujours à celui de l'uréthrostomie périnéale (1).

Comme l'a fait remarquer Moussaron, dans son intéressante

(1) On ne doit pas, en effet, assimiler le méat de l'émasculation totale typique à celui de cette dernière opération et surtout de l'antique uréthrotomie externe. Il s'agit là de méthodes chirurgicales absolument dissemblables. Raisonner ainsi serait retomber dans une erreur analogue à celle où est tombé M. Montaz, lorsqu'il comparait le méat de l'uréthrostomie de Poncet à celui de l'extirpation totale du pénis (*Arch. prov. de Chir.*, 1895, n° 6, p. 424). On ne peut évidemment rapprocher les méats obtenus par extirpation totale du pénis et l'émas-

thèse (1), cette opération peut ou non s'accompagner de *l'évidement ganglionnaire des deux aines*, car elle est habituellement pratiquée pour une affection cancéreuse des organes génitaux externes, laquelle s'accompagne presque toujours d'une certaine invasion des ganglions inguinaux par le néoplasme.

I. — HISTORIQUE.

L'histoire de l'émasculation totale a été à peu près faite, tout d'abord par Moussaron, dans sa dissertation inaugurale, soutenue à Toulouse (2); puis par Carbonell, dans une thèse passée plus récemment à Montpellier (3). Toutefois nous croyons que ces auteurs ont commis tous les deux un oubli assez important, quand ils ont attribué la paternité de cette opération à un chirurgien de Naples, Agostino Paci, et cité seulement Morisani (de Sienne), comme l'autre opérateur qui y ait eu recours peu d'années après.

En réalité, l'émasculation totale ne semble pas être d'origine italienne, mais bien anglaise. D'autre part, d'assez bonne heure, en Espagne, on y a eu recours, comme en Italie.

En effet, au cours de recherches faites à l'*Institut de Bibliographie de Paris,* nous avons trouvé que la première observation d'Émasculation totale *chirurgicale*, *authentique et contrôlée par nous* (4), remonte au moins au 15 octobre 1873 (5), et qu'elle est due à E. Annandale (d'Edimbourg). Or l'opération d'Agostino Paci, faite à l'hôpital de Sarazana, n'est que du 3 décembre 1877. C'est donc à tort que l'auteur italien, qui a dit ne pas connaître d'opération analogue en 1880, époque à laquelle il publia son cas, c'est-à-dire trois années plus

culation totale typique que de ceux des Eunuques (Voir en particulier le travail de M. Korsakow, médecin de l'ambassade russe en Chine, sur les eunuques de ce pays, cité plus loin). Mais nous devons reconnaître qu'il y a des procédés d'émasculation totale (Rubio, Pétouraud, etc.) où le rapprochement est permis dans une certaine mesure.

(1) Moussaron (Fr.). — *De l'Émasculation totale* (Indications, technique, résultats). — Toulouse, thèse de doctorat, 1895.

(2) Moussaron (Fr.). — *Loc. cit.*

(3) Carbonell. — *De l'Émasculation totale et de ses indications dans le cancer de la verge.* — Montpellier, 1896 (2 *Fig.*).

(4) A l'*Institut de Bibliographie,* on nous a fourni l'indication suivante, extrêmement intéressante et relative à une émasculation totale traumatique datant du XVIIe siècle : *Penis et testium amputatio non lethalis.* (Voir : N. D. B. [Nicolas de Blegny]. *Les nouvelles découvertes sur toutes les parties de la Médecine, recueillies en 1679.* Paris, 1679, p. 53). — Ce cas est reproduit en latin dans le *Zodiacus medico-gallicus* [de Blégny] (Genève, 1680 t. I, feb., p. 49 (Ob. VI). — Il s'agit, en somme, d'un compagnon chirurgien auquel des voleurs pratiquèrent l'émasculation totale, et qui guérit.

(5) Annandale (E.). — *Successful removal of the testicles, scrotum, penis, and suprapubic kin for epithelial cancer.* — *Lancet,* Londres, 1874, ii, 829.

tard, a été considéré d'abord par Moussaron (1), puis par Carbonnell (2), puis par Chalot lui-même, comme l'inventeur de cette intervention. Et il n'y aurait rien d'étonnant à ce qu'elle ait été tentée même avant Annandale (3), et peut-être même au XVIIe siècle!

Quatre ans après, en 1884, Morisani (de Sienne) eut à intervenir dans des conditions identiques (4), et, en 1891, il eut encore l'occasion d'opérer de la même façon. Ces deux cas sont relatés dans des mémoires intéressants, parus en 1884 et en 1892 (5).

D'un autre côté, c'est vers la même époque, exactement le 24 mai 1884, que le Pr Rubio (de Madrid), au dire de J. Berrueco (6), aurait fait en Espagne la première opération d'émasculation totale ; et, en 1894, ce chirurgien avait déjà opéré six malades de cette façon. Ces cas ont, comme l'opération d'Annandale, sinon échappé aux recherches de Moussaron et Carbonell, du moins peu attiré leur attention. Dans sa thèse et dans son index bibliographique, Moussaron (7) a cité un travail de Berrueco, se rapportant au même sujet, dont il a donné l'indication (8) ; mais il n'a pas rapporté les observations de Rubio.

En 1886, nous retrouvons une observation anglaise, due à V. Jackson (9), qui eut à traiter un épithélioma du pénis et du scrotum, avec engorgement ganglionnaire considérable des ganglions de l'aine. Ce chirurgien enleva complètement les organes génitaux externes, sans toucher aux ganglions, et obtint une guérison. C'est là, on le voit, un fait tout à fait comparable à celui d'Annandale ; et on peut s'étonner

(1) Nous ne comprenons pas pourquoi M. Moussaron, qui a donné cette date en publiant la traduction de l'observation de Paci dans sa thèse (p. 47), prétend, dans le même travail (p. 26), que l'opération a été faite en novembre.

(2) A. Paci. — *Asportazione totale della verga e de testicoli con un nuovo processo operativo. — Giornale intern. delle Scienze med.*, Napoli, 1880, 263.

(3) Une observation d'un chirurgien américain, LYDSTON (G.F.), se rapporte peut-être à un cas d'émasculation totale : ce qui montrerait que dès 1883, aux États-Unis, on avait également songé à cette opération. — Mais nous n'avons pas pu nous procurer ce travail et nous ne savons s'il s'agit bien là soit d'émasculation totale, soit de simple amputation du pénis et d'une partie du scrotum (sans ablation des testicules). Aussi ne tiendrons-nous pas, jusqu'à nouvel ordre, compte de ce cas, dont nous nous bornons à citer l'indication bibliographique exacte [*Removal of epithelioma of the penis and scrotum during the existence of chronic nephritis; recovery from operation. — West. Med. Reporter*, Chicago, 1883, V, 44-46].

(4) Morisani. — *Enucleazione dei corpi cavernosi con orchiectomia bilaterale per carcinoma dell asta. — Rivista internat. di Medicina e Chir.*, 1884, p. 2.

(5) Morisani. — *Sull'enucleazione della sfera esterna degli organi genitali maschili. — Giorn. int. del scienze medich.*, 1892, n. s., XIV, 658-664.

(6) Berrueco (J.) — *Extirpation du pénis et des testicules avec transformation apparente du sexe. — Atti d. XI Congr. Med. internaz.*, 1894. Roma, 1895, IV, Chir., 467-471.

(7) Voir pages 63 et 28.

(8) Berrueco. — [*Epithélioma du gland. Amputation de la verge*]. — *Il Siglo Medico*, 15 mars 1893.

(9) Jackson (V.). — *Epithelioma of penis and scrotum, with enlarged inguinal glands ; complete removal of external genitals, followed by recovery and an apparent cure. — Lancet*, London, 1887, ii, 370.

que ni M. Moussaron, ni M. Carbonell, ni même M. Chalot, n'y aient fait allusion dans leurs travaux.

Une année après, en 1887, V. Mercanton (de Lausanne) avait insisté en Suisse sur les bons résultats que donnait l'émasculation totale, pratiquée par lui en octobre 1886 (1).

L'année suivante, Péan opéra d'une façon à peu près identique, mais dans des conditions un peu particulières (2). Il fit une opération secondaire.

Toutefois ce n'est guère qu'en 1894 que l'attention fut attirée en France sur cette question de Médecine opératoire par M. le Professeur Chalot (de Toulouse), qui crut un moment avoir découvert cette opération. Ce chirurgien avait, à cette époque, opéré ainsi déjà deux fois, d'abord en 1892 (3), puis en janvier 1894 (4).

Au milieu de 1894, M. le Dr Albarran (de Paris) (5) avait également pratiqué la même intervention. Tous ces faits étant résumés dans la thèse de M. Moussaron et ayant été rapportés à nouveau dans celle de M. Carbonell, nous nous bornons à les citer. Nous ne faisons exception que pour l'observation *princeps* d'Annandale et pour celle de V. Jackson, qui n'ont pas encore été publiées en français. Nous en donnons ci-dessous la traduction *in extenso*.

Observation I.

Annandale. (Cas I). (*Traduction*). (15 octobre 1873).

Epithélioma des organes génitaux externes. — Tuméfaction des ganglions de l'aine. — Ablation totale de ces organes. — Réunion incomplète. — Guérison.

Pierre R., 33 ans, fut admis dans mon service le 7 octobre 1873, pour épithélioma affectant les organes génitaux. La maladie avait débuté à l'extrémité du pénis, quatre ans auparavant, et avait depuis graduellement envahi les parties environnantes. Au moment de son entrée, la plus grande portion du pénis était détruite par la maladie ; une masse ulcérée de cancer épithélial occupait la place de l'organe. La plus

(1) Mercanton. — *Réunion ann. de la Soc. méd. de la Suisse romande à Lausanne*, 20 oct. 1892. — Analysé in *Sem. médicale*, 1887, p. 459.

(2) Péan. — *Leçons de Clinique chirurgicale*, t. VIII, 1887. [Émasculation totale].

(3) V. Chalot. — *Nouveaux éléments de Chirurgie opératoire*. — Paris, Doin, IIe édit., 1893. [Article : Extirpation totale du pénis et du scrotum, p. 826-829.]

(4) V. Chalot. — *De l'extirpation de la verge et des bourses ou Émasculation totale*. — *Cong. franç de Chir.*, Lyon, oct. 1894.

(5) Albarran. — *Épithélioma primitif de l'urèthre*. — *Assoc. franç. de Chir.*, Lyon, oct. 1894, t. VII, 130-142. — *Épithélioma primitif de l'urèthre. Émasculation totale*. — *Gaz. des Hôp.*, t. XVII, 1235.

grande portion du scrotum était envahie ; l'affection avait détruit les tissus superficiels et contracté des adhérences avec les testicules. La peau et le tissu cellulaire au niveau du pubis étaient également atteints dans une étendue d'environ deux pouces carrés. L'affection, dans son ensemble, présentait une large surface irrégulière, ulcérée, englobant les organes énumérés, avec induration et décoloration des tissus environnants. Il y avait un ou deux ganglions légèrement hypertrophiés à l'aine droite ; mais cette hypertrophie paraissait être le résultat d'une simple irritation et était d'origine récente. Le malade éprouvait beaucoup de difficulté et de douleur à uriner. Son état général était bon ; mais il remarquait qu'il maigrissait sensiblement.

Je crus possible d'enlever entièrement le mal, et, voyant que les forces du patient pouvaient subir une opération qui ne devait pas entraîner une grande perte de sang, j'entrepris, avec son consentement, d'enlever les parties malades, après un examen sérieux de la situation.

Opération. — Le 15 octobre 1873, je pratiquai l'opération de la manière suivante. Je fis une incision au niveau de l'orifice inguinal d'un côté ; je mis soigneusement à nu le cordon spermatique avec ses vaisseaux, et, avec de la soie solide, je fis une ligature autour de ce cordon que je coupai ensuite au-dessous de la ligature. Je procédai de même sur le côté opposé ; alors, la racine du pénis ayant été dénudée par la dissection aussi en arrière que possible, je la sectionnai en travers, l'ayant au préalable entourée d'une ligature provisoire. De cette façon les testicules et tout ce qui restait du pénis malade ont été enlevés et toute hémorrhagie a été prévenue. Dans un second temps, j'enlevai, en la disséquant, toute la portion malade, et un lambeau de tissu sain du scrotum et de la région sus-pubienne, renfermant les organes détachés. Les vaisseaux du pénis furent alors séparément ménagés, et quelques autres vaisseaux qui saignaient ont été liés. Le résultat de l'opération fut une très grande plaie, dont les deux bords n'ont pu être naturellement affrontés; mais quelques points passés à travers la portion périnéale, ont légèrement diminué cette partie de la plaie. L'ensemble de la plaie a été bien lavé avec la solution de Morgan au chlorure de zinc, et un linge imbibé d'huile phéniquée a été appliqué sur elle.

Suites. — Le 23 octobre, l'amélioration de l'état du malade depuis l'opération, a été très satisfaisante. La température est maintenant normale, et son état général est meilleur. La plaie continue à être pansée avec l'huile phéniquée, qui est renouvelée toutes les 2 heures.

Le 1er novembre, l'état général et la plaie continuent à suivre une marche favorable. Cette dernière se resserre constamment.

L'orifice uréthral reste perméable, et le patient urine aisément et sans douleur.

Le 30 décembre 1873, le patient quitte l'hôpital guéri et l'état général très amélioré ; son amaigrissement a complètement disparu. La plaie est

maintenant cicatrisée, l'orifice de l'urèthre reste perméable, de sorte qu'il n'a plus aucune difficulté à uriner. Il est à noter que l'hypertrophie des ganglions a beaucoup diminué.

Le malade a promis de revenir, s'il avait quelque récidive ; mais, jusqu'à présent (décembre 1874), il n'est pas revenu; ce qui semble impliquer qu'il continue à aller bien.

Remarques. — Ce cas est encourageant pour le traitement du cancer épithélial et prouve qu'une opération sérieuse peut être pratiquée avec succès, si l'on peut enlever toutes les parties affectées et si l'état du malade peut supporter une pareille intervention. La durée de la maladie et l'amélioration marquée de l'état du malade après sa guérison plaident en faveur de la nature *locale* du cancer dans ce cas. En prévenant l'hémorrhagie pendant l'opération, on a résolu ainsi une importante question ; car on sait bien que les vaisseaux en rapport avec les organes génitaux saignent facilement quand ils ont été blessés. La méthode employée dans le cas présent pour restreindre l'hémorrhagie, a été couronnée de succès, et l'opération a été achevée avec une perte de sang relativement légère, circonstance qui, sans aucun doute, a contribué au complet rétablissement du malade.

Observation V.

Jackson (Vincent) (1). (Cas I). (*Traduction*). (3 juin 1886).

Épithélioma du pénis et d'une grande partie du scrotum. — Engorgement notable des ganglions de l'aine. — Émasculation totale. — Pas d'ablation de ganglions. — Guérison.

I... T... est un homme âgé de 51 ans, célibataire, qui fut admis à l'hôpital au mois de mai 1886. Il n'avait jamais eu jusque-là ni gonorrhée, ni syphilis. Dans les antécédents de la famille, on ne retrouve personne ayant été atteint de cancer. Le malade qui nous occupe était arrivé depuis plus de 40 jours à Liverpool, venant d'Amérique. Il s'était rendu à pied à Cannock Workhouse et c'est de là qu'il avait été dirigé sur l'hôpital.

Cet homme est d'une taille élevée, d'une figure assez pâle ; il exerce la profession de jardinier. Depuis près de deux ans, il a remarqué une petite excroissance, recouverte de bourgeons charnus, sur la surface du pénis. Cette excroissance s'est étendue de plus en plus dans toutes

(1) Jackson (Vincent). — *Epithelioma of penis and scrotum, with enlarged inguinal glands; complete removal of external genitals, followed by recovery and an apparent cure.* [Épithélioma du pénis et du scrotum avec engorgement des ganglions inguinaux ; extirpation totale des organes génitaux, suivie de guérison et de cure apparente.] — *Lancet*, London, 1887, 20 août, 370.

les directions, si bien que le pénis tout entier et la plus grande partie du scrotum furent bientôt envahis. Il urinait néanmoins très facilement; mais son urine était d'une odeur très désagréable. Il ne ressentait absolument aucune douleur. Depuis l'enfance, son prépuce n'avait jamais été ramené en arrière. La *chaîne des ganglions inguinaux* des deux côtés, située parallèlement au ligament de Poupart, était *engorgée;* mais les ganglions avaient une consistance plutôt ferme; il n'y avait pas de péri-adénite, car les ganglions se séparaient facilement les uns des autres et étaient mobiles dans tous les sens, quand on exerçait une légère pression sur eux.

L'examen de l'urine n'indiqua rien d'anormal.

Opération. — Le 3 juin 1886, l'anesthésie fut faite à l'éther, et l'opération de Thiersch fut pratiquée. Les *testicules*, ainsi que le *pénis et le scrotum*, furent enlevés. Avant de commencer la dissection qui était nécessaire, le corps spongieux, ainsi que l'urèthre, furent mis à nu; ils furent ensuite coupés en croix, puis décollés de leurs enveloppes aussi loin que cela était nécessaire, pour *permettre à l'urèthre de pouvoir être cousu à l'angle inférieur de la plaie*, sans traction aucune. — Durant l'opération, l'*hémorrhagie* fut si *abondante* que l'on dut recourir aux *ligatures* et aux *pinces à forcipressure* pour l'arrêter. Les portions latérales du scrotum, qui avaient été laissées de côté, furent réunies par leurs bords au moyen de points de suture. Le tout fut saupoudré d'iodoforme, puis recouvert de coton hydrophile fixé par une bande, et le malade fut mis au lit.

Suites. — La marche de la guérison s'effectua sans qu'il n'y ait rien d'important à noter. Il se fit bien des *escarres*, aux lèvres de la plaie ainsi que dans les tissus profonds; mais la plaie fut nettoyée et se cicatrisa; elle fut bientôt complètement fermée. Quant aux *ganglions inguinaux*, qui se trouvaient engorgés, lorsque le malade fut admis à l'hôpital, comme ils avaient quelque peu diminué de volume, le patient s'en trouva débarrassé en juillet, sans que leur extirpation ait eu lieu.

Au mois de mai 1887, ce malade visita l'hôpital; il semblait être en parfaite santé. Il ne se produisit aucun retour de maladie, et les ganglions inguinaux engorgés avaient totalement disparu. La portion périnéale de l'urèthre était parfaitement libre et la *membrane muqueuse légèrement prolabée.*

Remarques. — « Ce cas a été publié pour démontrer la technique utilisée dans une opération spéciale, et pour faire voir aussi qu'il ne s'agissait pas d'une opération palliative, mais bien d'une opération dont les résultats sont permanents. — Cela ne fait aucun doute qu'il y ait des cas qui, selon la profondeur ou selon l'extension de l'ulcération maligne, sont considérés comme étant en dehors de toute portée chirurgicale. Je considère le fait rapporté ici comme se rapprochant de ces cas qui peuvent être guéris et en même temps, qu'un chirurgien peu

expérimenté ne peut tenter sans risquer de mettre en danger la vie de son malade. Je n'ai jamais été témoin, chez l'homme, d'un cas d'ulcération épithéliomateuse plus étendue des organes génito-urinaires externes que celui rapporté plus haut, et, en faisant l'extirpation entière, j'ai compris que, pour que l'opération soit vraiment faite avec succès et sans rechute, il fallait qu'elle fût aussi radicale que possible. Les *incisions* furent faites dans un cercle aussi loin de la plaie que possible et quand les testicules eurent été mis à nu, énucléés et extirpés, l'urèthre fut coupé en travers et, avec le corps spongieux, fut disséqué jusqu'à ce qu'il fût pendant. En extirpant le corps du pénis et en séparant, par une suite de grattages et de déchirements, les parties molles de leurs adhérences osseuses, je ne m'attendais pas à une aussi forte hémorrhagie ; car les auteurs, en rapportant les cas d'opération de Thiersch, sont d'accord pour établir que la perte de sang est lente et facilement arrêtée. La convalescence du malade, après cette cruelle opération, peut être considérée comme satisfaisante et la marche de la guérison comme rapide. »

*
* *

Depuis 1875, c'est-à-dire depuis la thèse de Moussaron, nous avons rencontré trois observations nouvelles, dont deux sont déjà rapportées dans la thèse de Carbonell (1) : ce sont celles de M. Bazy (de Paris), déjà publiée par Chevereau (2), et celle de M. le Dr Forgue (de Montpellier), qui a servi de point de départ au travail de Carbonell.

La troisième observation a été publiée dès 1895 par M. Pétouraud. Nous rapportons cette dernière observation, car elle n'a paru jusqu'ici que dans des journaux de Lyon (3) et a été oubliée par Carbonell.

Observation XVIII.

Pétouraud (1895).

Cancer épithéliomateux du pénis. — Envahissement des ganglions inguinaux. — Émasculation totale. — Ablation des ganglions. — Guérison.

Homme de 68 ans, ayant subi antérieurement l'excision d'une papule dure, siégeant sur la face latérale du prépuce. Trois ans après, récidive *in situ* sous forme d'une tumeur champignonnante, de la grosseur d'un œuf, développée aux dépens du prépuce et de la plus grande partie du

(1) Carbonnell. — *Loc. cit.*, p. 29 (Bazy) et 40 (Forgue).
(2) Chevereau. — *Un cas d'épithélioma primitif de l'urèthre ; émasculation totale ; cystite interstitielle ; méat hypogastrique.* — *Gaz. des Hôp.*, Paris, 1895, n° 86, 25 juillet, p. 853.
(3) Pétouraud. — *Épithélioma du pénis ; émasculation.* — *Lyon médical*, 1895, 25 août.

fourreau. Deux petits ganglions inguinaux dans le pli inguinal gauche. Etat général mauvais. L'opération suivante est pratiquée.

Opération. — Incision transversale en avant de la symphyse pubienne ; les deux cordons sont isolés, liés et sectionnés.

A trois centimètres de chaque extrémité de l'incision horizontale, on trace une autre incision oblique, allant rejoindre le périnée à trois centimètres en avant de l'anus. Ces deux incisions forment un V à pointe périnéale, et l'ensemble des incisions un triangle isocèle, dont la base pubienne se prolonge à droite et à gauche. La verge et les testicules sont compris dans l'aire de ce triangle.

On isole les deux testicules et l'enveloppe scrotale scarifiée, jusqu'à ce que toute la masse ne soit plus retenue que par la verge. On pratique alors une première section totale de la verge, au ras du pubis. On dissèque alors l'urèthre avec des ciseaux, et, lorsque les *corps caverneux* sont bien isolés, on les détache à l'origine de leur insertion à la branche inférieure du pubis.

L'urèthre est alors *fendu à sa partie inférieure* sur une longueur de deux centimètres, et l'on pratique l'uréthrostomie périnéale, en suturant à la peau du périnée l'extrémité libre du canal uréthral. Six *pinces à forcipressure*, placées sur le bulbe et enveloppées de gaze iodoformée, *sont laissées à demeure* et sont relevées en avant de la symphyse pubienne ; on rapproche alors les deux branches du V, qui viennent s'adosser et se suturer sur la ligne médiane. On fixe une sonde à demeure et l'opération se termine par la recherche et *l'ablation des ganglions inguinaux*.

Suites. — Guérison, au bout d'un mois, sans incontinence.

Citons enfin, les quelques lignes que M. le Professeur Chalot vient de consacrer à nouveau à cette opération, dans la troisième édition de son traité (1) et dans lesquelles il continue à attribuer au chirurgien italien la paternité de l'Émasculation totale, qu'il désigne à tort sous le nom d'*Opération de Paci*.

M. Chalot prétend que, jusqu'à présent, on ne connaît que neuf cas. On vient de voir que nous avons pu en retrouver, sans recherches très minutieuses, au moins le double, c'est-à-dire dix-neuf, en y comprenant le cas de Péan, qui certainement doit entrer en ligne de compte. Il faut en effet ajouter aux sept observations rapportées par Moussaron, les deux citées par Carbonell, c'est-à-dire celles de Bazy et de Forgue : ce qui donne le chiffre neuf, accepté par Chalot ; puis les six cas de Rubio, ceux d'Annandale et de V. Jackson, celui de Pétouraud, et enfin

(1) Chalot. — [*Émasculation totale*, p. 842-846] ; in *Traité élém. de Chir. et de Méd. opér.* — Paris, Doin, 3e édition, 1898.

celui de Péan, laissé de côté, sans raison valable, dans la statistique de Moussaron.

De notre côté, nous avons eu l'occasion de pratiquer, à trois reprises, cette opération ; et, comme ces faits sont encore très peu nombreux, nous pensons faire œuvre utile en publiant avec détails ces trois nouvelles observations, qui portent à vingt-deux le nombre des émasculations totales chirurgicales connues.

II. — OBSERVATIONS PERSONNELLES.

Observation XIX (*Inédite*).

Cas I (fin 1895).

Cancer de la verge récidivé après amputation partielle; propagation au scrotum. — Cancer des ganglions inguinaux. — Extirpation des ganglions inguinaux. — Ablation totale des organes génitaux. — Guérison opératoire. — Mort ultérieure par généralisation.

M... A..., 56 ans, avait subi l'*amputation partielle de la verge* pour *cancer*, en mai 1895. A la fin de l'année, le mal récidiva sur place et le docteur Isaac nous confia le malade.

Voici son état à ce moment.

Il présente une tuméfaction énorme de ce qui reste de la verge et de tout le scrotum. Celui-ci est transformé en une sorte de couenne dure, œdémateuse, ulcérée par places par le contact du pus et des urines. Les corps caverneux sont infiltrés sur toute leur étendue et présentent des noyaux durs. L'orifice uréthral, enfoui au fond des bourses tuméfiées, laisse passer constamment du pus fétide. Le périnée est intact. Les ganglions inguinaux des deux côtés sont engorgés, durs. Le malade, en proie à des souffrances que rien ne peut calmer, et que chaque miction exagère, a souvent des érections atrocement douloureuses. Il ne dort presque jamais et demande sans cesse qu'on le débarrasse de son mal. Nous accédâmes à son désir et voici ce qui fut fait.

Opération. — 1° Incision réunissant les deux épines iliaques antéro-supérieures, en passant par les arcades crurales et le pubis. Ablation de tous les ganglions appréciables à l'œil et au doigt. Section des cordons spermatiques aussi haut que possible et *ligature isolée* des vaisseaux.

2° Le malade étant placé en position obstétricale et les bourses relevées, le canal de l'urèthre est disséqué et rabattu en bas vers l'anus. Une incision elliptique, partant du pubis et circonscrivant les bourses, aboutit au milieu du périnée. Tout ce qui se trouve au-devant du pubis, bourses et racines des corps caverneux, moins l'urèthre, est sectionné rapidement au ras de l'os; les *pinces* sont placées sur tout ce

qui saigne et laissées en place jusqu'à la fin, puis enlevées après *torsion*. *Aucune ligature.*

3° L'urèthre est suturé par des crins à l'angle inférieur de la plaie périnéale et une sonde en gomme rouge fixée à demeure. Une mèche de gaze iodoformée, faisant office de drain, est placée au-dessus et le reste fermé par des crins de Florence. Pansement compressif du nombril à mi-cuisse, ne laissant passer que la sonde.

Suites. — La gaze-drain fut enlevée le troisième jour ; la sonde et les points de suture le neuvième. Réunion *per primam.*

Les douleurs cessèrent complètement; le sommeil devint régulier; l'appétit reprit; les idées de suicide se dissipèrent. Le malade quitte le lit et se distrait; mais cette amélioration ne fut que passagère et il succomba à la généralisation le 6 juin 1896.

Réflexions. — L'opération, faite trop tard, n'a pu enrayer le mal. Elle a supprimé les douleurs, le pus et l'infection. Cessation des érections et mictions douloureuses. Nuits calmes.

Aucune ligature sur les vaisseaux; donc pas de corps étrangers. Pas d'infection secondaire.

Observation XXI (*Inédite*).

Cas II (27 novembre 1897).

Épithélioma de la verge. — Émasculation totale. — Guérison.

M. M..., aubergiste, est âgé de 39 ans. Jusqu'à ces dernières années, ce malade, assez bien constitué, a toujours joui d'une excellente santé.

Il y a un an environ, il s'aperçut d'un petit bouton en dedans du prépuce sur le gland. Il alla consulter un empirique, qui lui donna force tisanes et pommades et n'obtint aucun résultat. A bout de ressources et de patience il vint nous trouver et nous pria de le débarrasser de son mal.

Lorsque je le vis pour la première fois, le gland et le prépuce n'existaient presque plus et étaient remplacés par une plaie sanieuse et fétide. Un orifice minuscule laissait passer avec peine un mince filet d'urine pendant les mictions, qui étaient fréquentes, très douloureuses, s'accompagnaient d'érections horribles. Les rapports conjugaux n'étaient plus possibles. Le sommeil était très souvent interrompu par les érections et le besoin d'uriner. Aussi le malade était-il fort amaigri et ne demandait qu'une chose, l'opération.

Opération. — Celle-ci eut lieu le 27 novembre 1897, en présence des docteurs Gouin et Perrin. Une incision en Y, circonscrivant les bourses dans ses branches, et partant des deux épines iliaques pour aboutir à deux travers de doigt de l'anus, nous permit d'explorer et *nettoyer les aines*. Les corps caverneux furent tranchés au ras du pubis, et l'urèthre

à un travers de pouce en avant de la symphyse. Les lèvres de cette vaste plaie furent réunies par des points séparés au crin de Florence. L'urèthre fut suturé à la peau à deux travers de doigt de l'anus. Une mèche de gaze stérilisée fut tassée en tampon sous le pubis, pour hémostasier et drainer. *Aucune ligature ne fut faite.* Sonde dans la vessie. Pansement légèrement compressif.

Suites immédiates. — Absolument normales. Exeat le 12e jour. Cicatrisation parfaite le 20e jour.

Fig. 1. — Aspect de l'orifice de l'urèthre dans un cas d'émasculation totale. (Opération datant de huit mois). (D'après une photographie) (Cas II).

Suites éloignées. — Ce malade a été revu il y a deux jours (1er septembre 1898). — Il va très bien, ne souffre plus, est très content de son sort, quoi qu'on en puisse penser et quoiqu'il soit réduit à l'état d'eunuque. La photogravure ci-jointe montre dans quel état il se trouve aujourd'hui (*Fig.1*).

Examen de la pièce. — L'examen des parties enlevées a été pratiqué par M. le Dr Pilliet (de Paris) ; il a donné les résultats suivants.

1° *Coupes au niveau de la portion superficielle du gland, comprenant l'urèthre.* Sur ces coupes, on constate que le point de départ du néoplasme est la peau, ou plutôt la dermo-muqueuse du pénis. Les prolongements du corps de Malpighi s'enfoncent en effet dans le plan papillaire sous-jacent en une série de végétations arborescentes, de massues renflées à leur extrémité profonde, comme on le voit à la limite de tous les épithéliomas cutanés ou buccaux. Mais le fait important est que cette pullulation reste très longtemps cantonnée en une mince nappe qui ne pénètre pas le chorion sous-jacent. Il devait en résulter une ulcération d'aspect eczémateux, plutôt qu'une induration cancéreuse ; et ce fait est dû à la résistance des plans fibreux qui enveloppent le tissu érectile.

En effet, les tissus compris entre la surface cutanée et l'urèthre sont intacts. L'urèthre ne présente absolument rien.

2° *Coupes au niveau des portions indurées.* — Ces coupes comprennent une ulcération cratériforme à bords enflammés ; elle est due à la destruction des globes épidermiques qui composent la tumeur. Ces globes sont très petits et très fins, comme dans l'épithélioma de la portion vaginale du col utérin. Ils se développent au milieu de cordons épithéliaux, composés de cellules polyédriques, serrées, à noyau volumineux.

Au-dessous on voit des nodules cutanés de la tumeur se développer dans le tissu érectile lui-même, dont ils remplissent les lacunes, comme un épithélioma du foie remplit les veines portes. Ces bourgeons profonds sont très développés et très volumineux.

En *résumé*, il s'agit d'un épithélioma d'origine cutanée, superficielle, propagé par les vaisseaux sanguins.

Observation III.

Cas III (2 août 1898).

Cancroïde de la verge. — Émasculation totale. — Guérison.

M. Joseph J..., âgé de 63 ans, avait toujours joui d'une santé excellente, jusqu'au mois de septembre 1897.

A cette époque, il s'aperçut d'un écoulement purulent par l'orifice de son prépuce long et étroit. Cet écoulement s'accompagnait de vives douleurs à la miction, et ne diminuait pas, bien que le malade fit usage d'injections dans la cavité sous-préputiale. Le malade fit appeler un médecin. Ce dernier, considérant la longueur du prépuce et l'impossibilité de découvrir le gland, songea à une balano-postite due à l'accumulation du smegma, et, pensant que cette affection n'était susceptible que d'un seul traitement, la circoncision, la pratiqua sur le champ. C'est alors qu'il découvrit la véritable cause du mal. Sur le gland il aperçut une petite plaie à contour induré ; il essaya la cautérisation ; mais ce fut en vain ; le malade continua à suppurer, à souffrir et lorsque vers la fin de juillet 1898, c'est-à-dire 10 mois après le début de son mal, il se décida à venir réclamer nos soins, il était arrivé à un certain degré de cachexie.

Etat actuel. — A ce moment, l'extrémité de la verge n'existait plus ; ce qui restait de l'organe était terminé par une sorte de cratère infect, d'où s'écoulait un pus sanieux mélangé d'urine, de poils, de coton pourri, le tout dégageant une odeur repoussante, et où il était impossible de reconnaître ni gland, ni méat. Les bourses et le fourreau de la verge, souillés d'urine et de pus, étaient œdématiés. Dans *l'aine*

droite, un *ganglion,* gros comme une amande, adhérent et ramolli. Les mictions étaient atrocement douloureuses; le malade ne dormait plus, ne mangeait plus, et avait un facies cachectique.

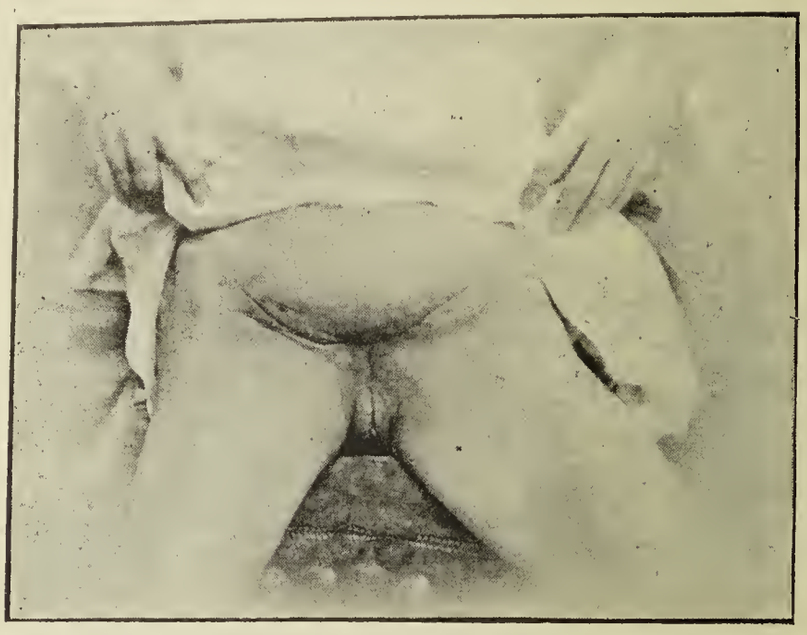

Fig. 2. — Aspect de l'urèthre dans un cas d'émasculation totale datant d'un mois environ. (D'après une photographie) (Cas II).

Malgré son triste état, nous proposâmes l'opération : ce qu'il accepta de bon cœur, préférant tout aux souffrances qu'il endurait depuis dix mois.

Opération. — L'intervention eut lieu le 2 août 1898, en présence des docteurs Fallen (d'Aubagne), Dumas, Courtaut, Fosse et Gencel.

1° Le malade, rasé et nettoyé, fut placé sur la table d'opération, le siège fortement relevé par des coussins, les cuisses bien écartées. Avec une soie solide, je noue fortement la verge près du pubis, et d'un coup de ciseaux, je me débarrasse de toute la portion pénienne de la verge et du foyer d'infection qu'elle porte.

2° Une incision courbe, passant par le pubis et par les arcades crurales réunit les deux épines iliaques supérieures. *L'aine gauche est explorée et trouvée saine.* On procède à la recherche du cordon qui est reconnu et coupé, les *vaisseaux liés* et *coupés dans le canal inguinal. L'aine droite* est débarrassée de son *ganglion engorgé,* lequel est extrait *avec tous les tissus environnants* ; le cordon et ses éléments sont traités comme ceux de gauche.

3° Ceci fait, prenant à pleines mains les bourses et les relevant en haut, je les circonscris par une incision en V passant en bas, à deux travers de doigt de l'anus, et se terminant en haut, de chaque côté du pubis.

L'*urèthre est sectionné,* à deux centimètres de l'anus, dans le périnée, et récliné en bas; même manœuvre pour les *corps caverneux* qui sont soigneusement sectionnés, aux ciseaux, au ras de l'os ; puis la plaie est fortement *tamponnée* avec des *compresses.*

4° Les aines sont ensuites *suturées* au crin de Florence et l'*urèthre réuni à la peau du périnée* par cinq points ; cela fait, j'enlève les compresses et au moyen d'une aiguille courbe, je passe un point profond à travers la peau et les tissus fibreux, au ras du bord inférieur du pubis et je noue. Les lignes de suture sont représentées sur la *Fig.* 3.

L'hémostase est parfaite.

En un point situé au confluent des lignes de suture inguinales et périnéale, je laisse à dessein, une surface non réunie, servant de décharge, dans laquelle j'introduis une mèche de *gaze stérilisée*, faisant office de

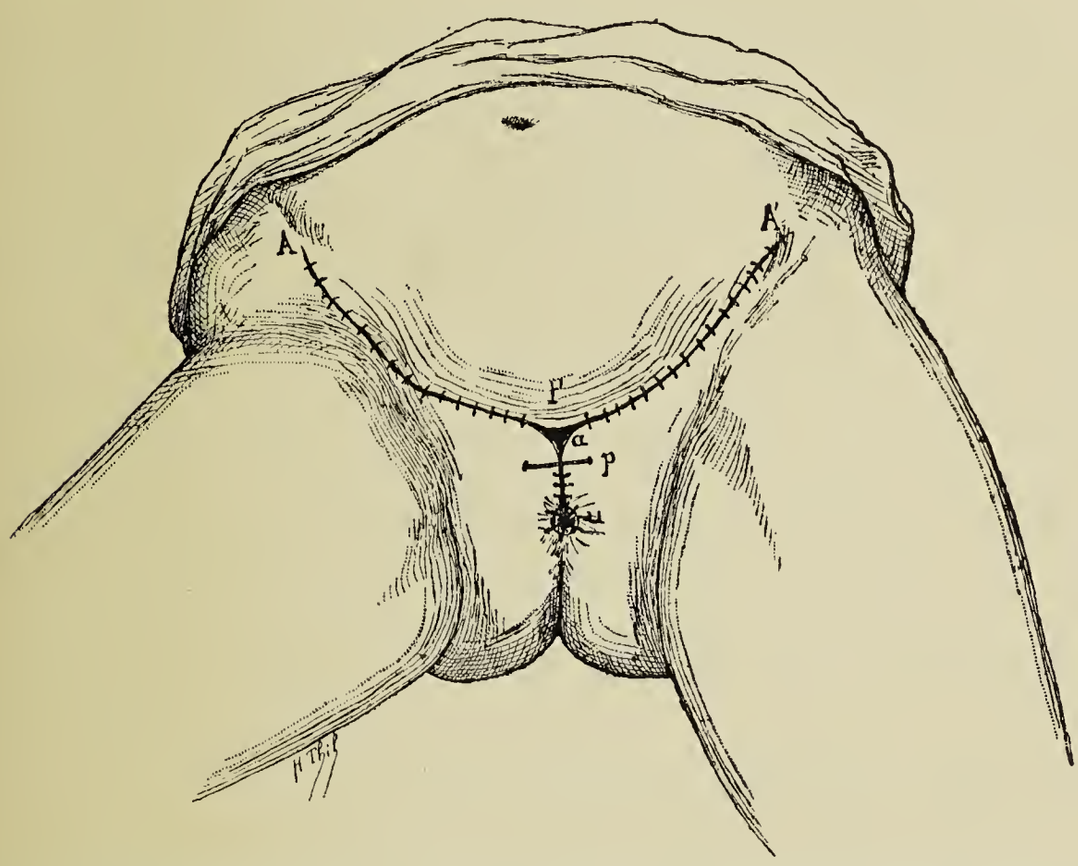

Fig. 3. — Émasculation totale — Sutures terminées (Procédé de Pantaloni). — *Légende :* A, A', épines iliaques ; P, pubis ; P', point de suture profond ; *a*, surface non réunie servant de décharge ; *a'*, urèthre.

drain ; je place une *sonde à demeure* et je fais un pansement compressif du nombril à mi-cuisses, ne laissant passer que la sonde.

Suites. — Les fils furent enlevés le huitième jour ; réunion *per primam* ; il ne restait plus de la plaie qu'une petite surface bourgeonnante.

Le malade qui souffrait depuis dix mois ne ressentit plus aucune douleur ; le sommeil revint, l'appétit reprit ; le malade rentra chez lui « ragaillardi », suivant son expression. Il est actuellement dans un état de santé parfaite (*Fig.* 2).

Examen de la pièce. — L'examen microscopique de la pièce a été fait par le Dr Pilliet (de Paris) : en voici le résultat.

Le gland et le fourreau adjacent sont comme boursouflés et bourrés, la peau étant restée intacte, par des globes épidermiques énormes, (on ne saurait trop insister sur leur volume), qui occupent le plan sous-

dermique du derme. L'urèthre et le tissu veineux qui l'entoure ne montrent aucune trace de glissement, ni d'infiltration de la tumeur. Le ganglion de l'aine présente des amas de petites cellules rondes, serrées, en son centre surtout ; il est certainement pris et enflammé, mais on n'y peut trouver aucune cellule néoplasique : *Diagnostic : Cancroïde à globes épidermiques n'ayant probablement pas envahi les lymphatiques.*

III. — CONSIDÉRATIONS CLINIQUES.

Nos trois observations sont intéressantes à plus d'un titre.

1° Mais avant de passer à ce qui a trait à la médecine opératoire, qui nous occupera surtout dans cet article, remarquons, au point de vue clinique, que, dans notre premier cas, nous avons opéré beaucoup trop tard ; ce qui nous a empêché d'obtenir une guérison thérapeutique durable. Malgré cela, non seulement le malade n'a pas succombé à l'opération (ce qui prouve que cette émasculation totale est une intervention parfaitement justifiée), mais nous avons même obtenu, très rapidement, la suppression des douleurs, qui étaient absolument intolérables et qui auraient conduit le patient au suicide. Les ulcérations étaient irritées sans cesse par les urines et suppuraient. Nous avons pu, pendant les quelques semaines de survie, faire disparaître ces inconvénients : ce qui est à prendre en considération. Les mictions étaient très pénibles : ce qui se conçoit facilement, étant donné l'infection vésicale concomitante et l'état de ce qui restait de la verge ; elles devinrent possibles. Les érections se calmèrent de même et le sommeil reparut.

En somme, on obtint un résultat fonctionnel très net. Le malade put, comme on dit, mourir, sinon guéri de son cancer, du moins sans avoir à en supporter les plus pénibles conséquences. Il succomba, sans grands phénomènes douloureux, à l'infection générale de l'organisme.

On voit donc que l'émasculation totale, même à titre d'*opération palliative*, est parfaitement soutenable et doit être tentée toutes les fois qu'elle est chirurgicalement possible. Nous nous étonnons seulement qu'on ne l'ait pas déjà pratiquée plus souvent ou plutôt qu'il n'y ait pas plus d'observations publiées.

2° Dans notre second cas, nous avons eu, non plus seulement un bon résultat opératoire, mais un véritable succès thérapeutique, qui ne s'est pas démenti depuis plus de dix mois. Je sais bien qu'une période de temps aussi peu longue ne signifie presque rien, en ce qui concerne la récidive, et que celle-ci peut survenir d'un moment à l'autre, à l'instant où l'on y pense le moins. Mais, enfin, jusqu'à présent du moins, notre opéré est *radicalement guéri* et tout porte à croire que si jamais il y a récidive, elle n'est pas encore sur le point de se montrer. En tous cas, aujourd'hui, absolument rien ne permet de la

présager, ainsi qu'on peut s'en assurer en examinant avec soin la photographie du malade que nous avons donnée plus haut (*Fig.* 1).

Nous attribuons cet excellent résultat à ce que nous avons opéré le patient, non pas encore au début de son mal, (ce qui aurait été à souhaiter pour lui), mais à une époque où l'envahissement par le cancer était encore très restreint. D'un autre côté, nous avons pu agir sur les ganglions de l'aine, qui étaient à peine atteints : ce qui prouve que la lésion n'était pas très ancienne. Nous avons donc enlevé tout le mal; aussi n'avons-nous pas eu de récidive de ce côté.

Cette observation montre, à notre sens, l'importance d'une extirpation complète des parties dégénérées et des ganglions, quel que soit l'état de la verge : et, dans cette région, comme pour le sein, on doit s'efforcer d'enlever toutes les parties frappées, ganglions compris, de façon à être bien certain de n'en pas laisser en place, susceptibles de devenir malades à brève échéance.

La photographie ci-dessus montre dans quelle situation se trouve actuellement cet opéré, redevenu à l'état normal, sauf pour ce qui concerne les organes enlevés. Sa région périnéale a l'aspect de celle des eunuques, chez lesquels l'opération barbare, pratiquée sans règles, en Orient, a bien réussi. On dirait un périnée de femme. Au point de vue génital, cet homme ne se plaint pas de son sort ; il ne se trouve même pas exactement dans l'état cérébral des eunuques ; car il sait qu'il a fait, pour conserver la vie, le sacrifice d'organes, en somme assez accessoires à son âge.

Si la lésion ne reparaît pas en des régions inaccessibles au bistouri, il pourra se considérer comme définitivement guéri ; si même la récidive se produit, il aura toujours vécu un temps assez important dans d'excellentes conditions personnelles et sociales. Ce qui démontre une fois de plus que l'émasculation totale est bien réellement une opération destinée à rester dans le domaine de la chirurgie pratique.

3° Dans notre troisième cas, quoique l'opération ne date que de quelques semaines, nous pouvons dire que le résultat obtenu est tout à fait comparable à celui de notre second malade. Nous sommes convaincu qu'il sera également durable, car nous sommes intervenu très largement et avons enlevé le ganglion malade. En tous cas, dès aujourd'hui, ce patient est soulagé d'une façon telle, qu'il apprécie à sa juste valeur le service que lui a rendu la chirurgie.

Nous insistons ici d'une manière spéciale sur l'état du ganglion, qui a été examiné histologiquement. *Il ne contenait pas*, au dire du Dr Pilliet, *d'éléments néoplasiques* ; mais il était manifestement enflammé. En tous cas, son ablation n'a compliqué en rien l'opération et ne l'a nullement aggravée, il est à peine besoin de le faire remarquer.

IV. — CONSIDÉRATIONS OPÉRATOIRES.

1° La conduite que nous avons suivie dans notre premier cas est à rapprocher de celle de Péan. Comme lui, nous avons fait une opération *secondaire*, consécutive à une amputation pré-pubienne préalable du pénis pour une récidive d'un cancer de la verge; mais nous n'en considérons pas moins ces interventions secondaires comme dignes d'un réel intérêt, malgré le dédain avec lequel a semblé les apprécier Moussaron, faisant remarquer qu'en l'espèce Péan intervint « sans manuel opératoire bien défini et enleva les parties malades comme il aurait fait d'un membre déjà amputé et pour lequel la nécessité s'impose de recouper plus haut! » Il est juste d'ajouter que Carbonell a été moins exclusif et a insisté sur la portée de ces opérations palliatives.

2° Dans notre second fait, au contraire, nous avons pu faire une opération type. On verra plus loin que notre procédé n'a rien d'extraordinaire, ni au point de vue des incisions, ni en ce qui concerne l'ablation des parties; tout cela est bien connu. Nous insistons seulement sur ce fait que *nous n'avons pas pratiqué une seule ligature* et que cependant l'hémostase a été assez facilement obtenue.

3° Il en a été de même dans notre troisième cas.

En tenant compte des observations contenues dans les travaux de Moussaron et Carbonell et de celles que nous avons précédemment rapportées, on peut dire qu'actuellement l'émasculation totale peut se faire par l'un ou l'autre des procédés connus (Morisani, Rubio, Chalot, etc.), et que chaque chirurgien reste libre d'avoir recours à l'un ou à l'autre. La seule condition de succès est d'avoir des malades au début de leur affection, ou à une époque aussi rapprochée que possible du moment où le cancer a commencé à apparaître, et d'opérer aussi aseptiquement qu'il est aujourd'hui nécessaire.

Toutefois, on nous saura peut-être gré de résumer ici les différents manuels opératoires connus, d'autant plus que, dans leurs descriptions, Moussaron, Carbonell et Chalot ont passé sous silence des procédés importants, que nous avons mentionnés en faisant l'historique de cette opération. Cela après avoir donné, sous forme de tableau synoptique, un résumé général de toutes les opérations dont nous avons pu prendre connaissance.

NOM de L'OPÉRATEUR	DATE de l'Opération	AGE du MALADE	DIAGNOSTIC		OPÉRATION		RÉSULTATS ÉLOIGNÉS	
			ORGANES GÉNITAUX EXTERNES	GANGLIONS	ORGANES GÉNITAUX EXTERNES	GANGLIONS	ÉTAT GÉNÉRAL	ÉTAT LOCAL
I **Annandale**	5 octobre 1873	33	Épithélioma des organes génitaux externes.— Scrotum envahi et adhérent aux testicules.	Tuméfaction de ganglions de l'aine non dégénérés.	Émasculation totale : *Ligature en masse* des cordons. Section franche de l'urèthre en travers. *Pas de suture de l'urèthre* à la peau. *Ligature* des vaisseaux.	Pas d'intervention sur les ganglions	30 déc. 1873. Guérison. Ganglions diminués. Bon état général. Pas revu en 1874.	Urèthre perméable. Aucune difficulté pour uriner.
II **Paci**	3 décembre 1877	62	Cancer de la verge. Induration des corps caverneux. — Testicules sains.	Pas de ganglions aux aines ni dans la fosse iliaque.	Ligature *en masse* des cordons. Ablation de la verge à l'anse galvanocaustique. *Urèthre fendu en bec de flûte* en bas. Thermo-cautère et ligature.	Pas d'intervention sur les ganglions.	*Mort* 20 jours après l'opération (œdème de la cuisse) (?).	»
III **Rubio** (Cas I)	24 mai 1884	Vieillard	Cancer de la verge.	»	Émasculation totale. *Urèthre fendu* à sa partie inférieure sur 2 cent. *Ligature en masse* du cordon. *Ligature des vaisseaux.*	»	Guérison.	»
IV **Morisani** (Cas I)	1884	»	Cancer de la verge. Propagation aux corps caverneux. Urèthre intact.	Ganglions inguinaux sains.	Émasculation totale : *Etablissement préalable d'une gouttière périnéale.*	Pas d'ablation de ganglions.	Guérison.	»
V **V. Jackson**	3 juin 1886	51	Épithélioma du pénis et du scrotum.	Engorgement notable des ganglions de l'aine.	Émasculation totale. Hémorrhagie abondante. *Ligatures.— Suture de l'urèthre à l'angle inférieur de la plaie.*	Pas d'extirpation des ganglions.	Guérison. Ganglions de l'aine redevenus *normaux* en mai 87.	Excellent état local. Léger *prolapsus de la muqueuse urèthrale.*

NOM de L'OPÉRATEUR	DATE de l'Opération	AGE du MALADE	DIAGNOSTIC		OPÉRATION		RÉSULTATS ÉLOIGNÉS	
			ORGANES GÉNITAUX EXTERNES	GANGLIONS	ORGANES GÉNITAUX EXTERNES	GANGLIONS	ÉTAT GÉNÉRAL	ÉTAT LOCAL
VI **Mercanton**	Octobre 1886	40	Cancroïde des 2 tiers de la verge.	Infiltration ganglionnaire inguinale.	*Fixation* de la portion membraneuse de l'urèthre disséqué sur la ligne médiane.	Ablation de ganglions (énorme paquet).	Guéri depuis plus d'un an (17 oct. 1887).	Orifice de l'urèthre sur un petit tubercule rosé au périnée. Miction sans dificulté
VII **Péan**	1887	»	Amputation prépubienne de la verge. Récidive.	Ganglions infiltrés dans l'aine.	*Émasculation secondaire de nécessité.*	Ganglions de l'aine non enlevés.	Récidive dans l'année. — Mort rapide.	»
VIII **Morisani** (Cas II)	1891	62	Épithélioma de la verge. Corps caverneux indurés. Bourses et testicules intacts.	Ganglions inguinaux durs, mais non dégénérés.	*Établissement préalable d'une boutonnière* sur la partie postérieure de l'urèthre caverneux.	Pas d'ablation des ganglions.	»	Miction sans difficulté. Nouveau méat urinaire entouré de granulations.
IX **Chalot** (Cas I)	14 avril 1892	52	Épithélioma de la verge, des bourses et du testicule gauche seulement.	Infiltration considérable à l'aine	Émasculation totale. Syncope chloroformique.	Ablation des ganglions.	Cancer complètement guéri depuis 3 ans (Moussaron).	Urine toutes les 2 h., mais sans douleurs. Incontinence nocturne. Ejaculations nocturnes.
X **Chalot** (Cas II)	11 janvier 1894	63	Épithélioma de la verge, étendu aux bourses et à la cuisse. Testicules sains.	Masse ganglionnaire inguinale.	Ligature et filopressure impossibles pour la dorsale gauche de la verge. *Cinq pinces à demeure* pendant 48 h.	Extirpation difficile des ganglions.	Guéri 16 mois après. Bon état général.	Ligne de réunion un peu à gauche. Porte un urinal de femme. Urine toutes les 5 heures. Ejaculations nocturnes.
XI **Bazy**	3 juillet 1894	62	Épithélioma de l'urèthre avec envahissement des corps caverneux. Fistules secondaires. Cystite.	Petits ganglions dans l'aine, enflammés, non dégénérés.	Urèthre *incisé* légèrement sur sa face inférieure et suturé à la peau. *Ligature en masse* des vaisseaux du cordon.	Pas d'intervention sur les ganglions.	10 sept. 1894, pour douleurs persistantes, *Cystostomie hypogastrique.*- Amélioration.	Méat périnéal servant à l'urine pour la journée. Méat hypogastrique ayant tendance, à se fermer.

XII **Albarran**	1er août 1894	43	Épithélioma primitif de l'urèthre. Fistules et poches purulentes. Testicules sains en apparence.	Ganglions de l'aine gros et durs. — Pas de ganglions appréciables dans les fosses iliaques.	Urèthre *mobilisé* sur une étendue de 3 cent. avant d'être *fixé* à la peau. *Pinces laissées* à demeure sur les corps caverneux.	Ablation de 6 ou 7 ganglions de l'aine droite.	Le 17 août, extirpation des ganglions de l'aine gauche. — En mai 1895, récidive dans les *ganglions iliaques* et vertébraux Œdème de la jambe. — Mort en juillet 1895.	Rien dans les ganglions inguinaux. Bon état local.
XIII — XVII **Rubio** (Cas II, III, IV, V, VI)	1884-1894	Vieillards	5 cancers de la verge (1884 à 1894).	»	5 Émasculations totales (1884 à 1894).	»	5 Guérisons.	»
XVIII **Pétouraud**	1895	68	Épithélioma du pénis, constaté 3 ans après *ablation d'une papule* du prépuce.	Deux petits ganglions inguinaux à gauche.	Urèthre *divisé* à sa partie inférieure (Uréthrostomie périnéale). *Six pinces à demeure* sur le bulbe.	Ablation des ganglions inguinaux.	Au bout d'un mois, guérison.	Au bout d'un mois, pas d'incontinence.
XIX **Pantaloni** (Cas I)	Fin 1895	56	Cancer de la verge récidivé après *amputation partielle*. — Propagation au scrotum.	Engorgement des ganglions inguinaux.	*Ligature isolée du cordon*. Pas de ligature des vaisseaux. *Torsion* des artères.	Extirpation des ganglions	Guérison; mais récidive et mort le 6 juin 1896.	»
XX **Forgue**	Mars 1896	51	Épithélioma du pénis et du scrotum. Testicules sains.	Pas d'engorgement des ganglions de l'aine.	Filopressure des artères en *suturant* les parois opposées de la gaine des corps caverneux. Ablation des testicules, *seulement* pour défaut de peau. *Paroi inférieure de l'urèthre fendue.*	Pas d'intervention sur les ganglions.	Malade sorti le 26 mars 1896.	Retient l'urine, mais s'accroupit pour uriner. (mars 1896).
XXI **Pantaloni** (Cas II)	27 Novembre 1897	39	Épithélioma de la verge.	Pas d'engorgement ganglionnaire.	*Pas de ligature des vaisseaux — Torsion.*	Extirpation des ganglions *inguinaux.*	Guérison. 1er Sept. 1898, va très bien.	État local parfait. (Photographie).
XXII **Pantaloni** (Cas III)	2 Août 1898.	63	Épithélioma de la verge.	Léger engorgement de l'aine droite.	*Pas de ligature des vaisseaux. — Torsion.*	Extirpation des ganglons *inguinaux.*	Guérison. 1er Sept. 1898, Va bien.	État local parfait. (Photographie).

II. — Manuel opératoire.

Comme nous l'avons dit déjà, l'émasculation totale est suceptible d'être pratiquée dans plusieurs circonstances différentes.

a) Dans un grand nombre de cas, on l'accepte comme *opération de choix*. On est décidé à sacrifier la verge malade dans sa totalité, et, pour des raisons sur lesquelles nous insisterons plus loin, on veut aussi enlever les testicules.— Il s'agit alors d'une *opération typique*, dont le manuel opératoire peut être réglé à l'avance, comme s'il s'agissait d'une désarticulation de cuisse. Nous verrons qu'il y a plusieurs procédés pour exécuter cette intervention.

b) D'autres fois, les chirurgiens ont affaire à des patients ayant déjà subi, au préalable, une opération moins radicale, comme par exemple, une simple amputation partielle ou totale du pénis. La lésion ayant récidivé sur place et ayant envahi les organes voisins, scrotum, testicules et même peau de la région pubienne, etc., il faut agir à nouveau et enlever, comme on le peut, les parties malades. Péan s'est trouvé dans ce cas. De notre côté, dans notre première opération, nous avons eu affaire à un sujet placé dans ces conditions. — On a alors à exécuter une émasculation *secondaire*, atypique pour ainsi dire. Mais ici il n'y a pas de manuel opératoire bien réglé à l'avance. On traite les organes génitaux externes comme une tumeur, ou plutôt comme un sein cancéreux (Carbonell). Le principal est d'enlever tout le mal. Mais ce n'en n'est pas moins là une véritable émasculation totale.

c) Dans d'autres cas enfin, on ne voulait faire qu'une ablation limitée, qu'une amputation du pénis par exemple. Or, au cours de l'acte opératoire, on constate, comme dans le cas de Forgue, une plus grande étendue de la maladie qu'on ne le supposait. La tumeur a des prolongements qu'on n'avait pas soupçonnés; il faut alors changer son fusil d'épaule ; ce qui est, dans de telles circonstances, assez facile, mais oblige forcément à modifier la technique de l'opération. Il s'agit encore là d'une émasculation totale atypique, et exécutée dans des condi- conditions différentes de l'opération dite primitive.

Nous ne ferons pas ici la description didactique et complète de l'opération *typique*, qu'on trouvera en entier dans le livre de Chalot et qui correspond, sauf quelques modifications de détail sans grande importance, à la technique suivie lors de sa première opération. Nous n'insisterons pas d'avantage sur le manuel opératoire présenté par Morisani et qui est décrit dans les thèses de Moussaron et de Car-

bonell. Cependant on nous permettra d'en retracer les lignes principales, pour bien montrer les points qui les différencient, et pour les comparer à ceux employés par les autres chirurgiens.

I. — Opération proprement dite.

1° *Procédé de Chalot.* — On le sait, le procédé désormais classique est celui que Chalot a décrit dans son manuel en 1893. On peut le résumer dans les quatre temps suivants.

1° Section des cordons spermatiques et *ligature isolée* de leurs vaisseaux.

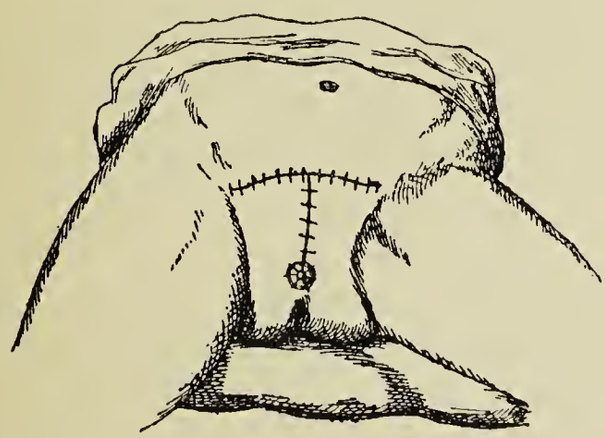

Fig. 4. — Schéma des sutures de la plaie dans l'émasculation totale (Chalot).

2° Ablation en bloc des bourses et de la verge.

3° Dissection des racines des corps caverneux et *suture à la peau* de la coupe uréthrale antérieure.

4° Evidement ganglionnaire des deux aines et suture de toute la plaie sans drainage (*Fig.* 4).

2° Le *Procédé de Paci* (1877), qui, au dire de Chalot, aurait inventé l'opération et qui eut recours à un manuel opératoire absolument inacceptable aujourd'hui (emploi de l'anse galvano-caustique et du thermo-cautère) et qui, d'ailleurs, a eu le seul cas de mort rapide, probablement d'origine opératoire, observé après cette opération, ne peut pas être mis en parallèle avec le précédent (1). Mais il n'en est pas de même de celui d'Annandale.

3° *Procédé d'Annandale.* — Annandale en effet est bien le premier chirurgien qui ait pratiqué, en 1873, l'émasculation totale, et il est

(1) Paci a taillé l'urèthre en bec de flûte, pour obtenir une sorte de gouttière à sa partie inférieure.

de toute justice d'appeler cette intervention, non plus *Opération de Paci*, comme le veut Chalot, mais bien *Opération d'Annandale*.

Son procédé d'ailleurs n'est pas si antique que voudraient le faire croire ceux qui ont oublié de le citer. Certes, Annandale, n'a ni comme Chalot, ni même comme Paci, suturé l'urèthre à la peau du périnée (à ce que nous croyons du moins, car la rédaction de l'observation n'est pas très explicite sur ce point). Mais il est indiscutable que son manuel opératoire ne diffère pas beaucoup, en ce qui concerne les incisions et l'ablation des organes, de ce qui doit se faire aujourd'hui. Il mérite donc de ne pas tomber dans l'oubli. Les chirurgiens modernes n'ont en somme apporté à son procédé que de légères modifications, importantes il est vrai, mais non absolument indispensables, puisque l'opéré d'Annandale a parfaitement guéri.

4° Le *Procédé de Morisani* (1884), comprend quatre temps.

1° *Établissement d'une boutonnière périnéale* sur la partie postérieure de l'urèthre caverneux et introduction d'une sonde molle dans la vessie.

2° *Ligature massive* des deux cordons spermatiques et tracé des incisions pour l'ablation des testicules.

3° Énucléation de la verge et de ses racines caverneuses ; dissection de l'urèthre jusqu'à l'angle inférieur de la boutonnière.

4° Hémostase de l'ouverture uréthrale à la partie inférieure de la plaie ; suture de toute la plaie.

On le voit, il y a de notables différences entre ce procédé et celui de Chalot, surtout pour ce qui concerne l'*établissement préalable* d'une boutonnière périnéale, la ligature *massive*, et l'*évidement ganglionnaire*.

5° *Procédé de Mercanton.* — V. Mercanton, le premier, en 1887, a songé, point très intéressant, à *enlever les ganglions malades du pli de l'aine*. Comme V. Jackson, il a *fixé directement l'urèthre* à la peau du périnée. Si bien qu'en réalité ce qu'on appelle aujourd'hui le procédé de Chalot n'est vraiment qu'une combinaison des méthodes d'Annandale, de Jackson et de Mercanton !

La seule modification, apportée par le professeur de Toulouse à ces procédés anciens, paraît être la *ligature isolée* des vaisseaux des cordons. Or, elle n'est pas indispensable, puisque Annandale, Paci, Rubio n'y ont pas eu recours, et qu'en 1894, M. Bazy faisait encore la ligature en masse, conduite qui fut imitée en 1895 (Pétouraud) et en 1896, par M. Forgue. Par contre, M. Albarran, en 1894, n'a lié les cordons, qu'après avoir dissocié chacun d'eux en deux paquets. Toutefois la *ligature isolée* de Chalot est excellente, nous nous plaisons à le

reconnaître; et nous avons cru bon d'y avoir recours dans nos trois cas. L'opération actuelle est donc la combinaison Annandale-Jackson-Mercanton-Chalot.

6° *Procédé de Rubio.* — Le procédé opératoire de Rubio (de Madrid), qui remonte à 1884, mais qui n'a été publié que dix ans plus tard, est un peu différent, quoique assez analogue à ceux d'Annandale et de Chalot. Nous le reproduisons presque *in extenso*, d'après la communication de Berrueco au Congrès de Rome (1), parce qu'il a passé a peu près inaperçu dans notre pays, et parce qu'il n'est mentionné dans aucun de nos traités classiques.

« Une fois le malade bien préparé, après anesthésie, on recouvre le pénis de gaze iodoformée et l'attire en avant de la main gauche. Vers la partie supérieure, on fait d'abord une incision en arc de cercle, ne comprenant que la peau et le pannicule graisseux, très abondant dans cette région, continuant ainsi jusqu'à ce qu'on arrive à la verge. Au centre, on incise, avec la pointe du bistouri, peu à peu, jusqu'à ce qu'on arrive à couper partiellement les artères dorsales, en ayant soin de prendre les vaisseaux à l'aide d'une pince et de les *lier* avant de faire la section.

A droite et à gauche des extrémités de l'incision en arc de cercle, on prolonge l'incision, tout en suivant le trajet des cordons spermatiques. On les *lie* et ensuite les sectionne. En tirant sur le pénis, on coupe la membrane fibreuse qui l'enveloppe et on sectionne peu à peu, d'un côté et de l'autre, jusqu'aux artères centrales des corps caverneux, qu'on coupe et *lie* de la même manière que les dorsales. Une fois les corps caverneux coupés, on prolonge en dessous l'incision de la peau pratiquée au niveau des cordons et on divise le scrotum jusqu'en bas, en laissant un lambeau suffisant pour pouvoir former la vulve. Il reste seulement à sectionner l'urèthre : ce qui est fait dans un plan antérieur.

Puis on *divise la paroi inférieure* de l'urèthre sur une étendue de deux centimètres, et les *deux lambeaux* (2) qui en résultent se suturent à la peau du scrotum en bas et en haut, de façon à former une pseudo-vulve. »

Afin que celle-ci soit aussi parfaite et régulière que possible, Rubio a modifié plus tard la première incision en arc de cercle, en la faisant de forme elliptique. De cette façon, la partie supérieure est mieux suturée et sans plis. De même ce chirurgien a changé récemment la forme à donner aux lambeaux du scrotum ; il garde assez de peau

(1) Berrueco. — *Loc. cit.*, p. 470-477.
(2) Procédé qui a été utilisé d'abord par Paci, puis par Bazy, Pétouraud et Forgue.

pour la replier sur elle-même et former ainsi *deux grandes lèvres*, protégeant l'urèthre.

7° *Procédés des Orientaux.* — Les procédés chirurgicaux modernes n'ont rien à voir avec l'émasculation totale qui se pratique en Extrême-Orient pour la fabrication des Eunuques (1). Toutefois il n'est pas sans intérêt de rapprocher le manuel opératoire barbare et empirique de la castration totale scientifique. On en concluera sans doute que le progrès va bien lentement (2) ! Nous reproduisons la description donnée par M. le Dr Korsakow, médecin de l'ambassade russe à Pékin (3).

« Les parties sexuelles sont d'abord complètement anesthésiées par un moyen connu seulement de l'opérateur. Les assistants, au nombre de trois, appartiennent à la famille de l'opérateur. Le candidat se couche sur un banc. Deux aides lui tiennent les jambes écartées ; le troisième le maintient avec ses deux bras, dont l'un est passé en arrière du dos. L'opérateur se tient entre les jambes, armé d'une solide paire de ciseaux ou d'une sorte de faulx. De la main gauche il saisit les bourses et le pénis, et demande au malheureux ou à ses parents, s'il est mineur, s'il consent à l'opération. A la réponse le plus souvent affirmative, l'opérateur enlève les organes génitaux d'un seul coup de ciseaux. Il enfonce ensuite un long bouchon de bois dans l'urèthre et lave par trois fois la plaie avec une infusion de poivre, puis place sur la plaie du papier chinois trempé dans l'eau froide, et assujettit fortement ce pansement.

L'opéré est alors pris sous le bras par deux aides qui le promènent dans la chambre pendant deux heures. Il faut savoir que tout blessé, en Chine, n'est mis au lit qu'après avoir fait un exercice de plusieurs heures, à seule fin d'assurer la circulation normale des humeurs. Dans les trois jours qui suivent l'opération, le malade ne doit pas boire une seule goutte d'eau ; on ne doit pas non plus toucher au pansement, de sorte qu'au tourment de la soif s'ajoutent les horreurs d'une rétention obligatoire d'urine. Le quatrième jour, on aère un peu la plaie et on permet au malheureux d'uriner. S'il y arrive, il est considéré comme guéri et reçoit ses invités qui lui souhaitent la bienvenue. S'il y a rétention, le pronostic est grave et beaucoup de malades succombent alors à des phénomènes septiques. On ne connaît pas d'ailleurs en Chine l'usage de la sonde, ni l'antisepsie. Si l'opéré en

(1) Pas plus d'ailleurs qu'avec celle utilisée pour faire les *Castrats* au moyen âge, les Skopzy en Russie actuellement, et pour castrer les prêtres de Cybèle dans l'antiquité.

(2) On castre en Chine depuis plus de 1100 ans avant notre ère ! La castration y est aussi la peine qui vient avant la décapitation.

(3) *Les Eunuques en Chine.* — *Méd. mod.*, Paris, 1898, p. 339. — Voir aussi les travaux de M. Matignon.

réchappe, la plaie guérit en laissant une cicatrice rétractile. Pour combattre la rétention d'urine post-opératoire, on a l'habitude de frapper à grands coups l'opéré chaque fois que le chirurgien fait sa visite. Plus tard il survient de l'incontinence d'urine, qui finit par donner à ces opérés une odeur ammoniacale qui les fait reconnaître de loin. Au bout de trois mois et demi, l'eunuque est guéri. Par suite de la saleté bien connue des Chinois, et malgré l'emploi de dilatateurs, l'orifice de l'urètre se restreint ; il survient du catarrhe vésical et il se forme des calculs. »

Il est évident que si, avec une pareille technique opératoire, on n'a pas d'accidents plus fréquents, cela tient à ce que les sujets opérés sont pour la plupart jeunes et en parfaite santé.

On remarquera aussi que l'hémostase n'embarrasse pas les Chinois. Ils s'en passent complètement. La section aux ciseaux d'ailleurs, en raison de *l'écrasement* qu'elle peut produire, remplace sans doute, dans ce procédé, la torsion des vaisseaux, que nous précisons, et pare peut-être à l'absence d'antisepsie.

Si Annandale, Jackson, Chalot et ses imitateurs avaient connu le *modus faciendi* de l'Extrême-Orient, et le dédain des Chinois pour le sang, il est probable qu'ils n'auraient pas autant redouté l'hémorragie au cours de l'opération ; et si les anciens opérateurs avaient été mieux au courant de ce qui se pratique tous les jours en Turquie et en Perse, ils n'auraient sans doute pas attendu à 1873 pour pratiquer la première émasculation totale chirurgicale ! On se demande, en effet, comment il se fait que, puisque de longue date on connaît les Eunuques en Occident, on n'ait pas songé dans nos régions, pendant des siècles, à cette excellente opération (1) !

II. — **Extirpation des Ganglions.**

On intervient d'ordinaire de cette façon pour des lésions malignes de *l'urèthre*, du *gland* ou de la *verge*. Aussi la plupart du temps, quoiqu'il s'agisse de cancers à marche assez lente, d'épithélioma, les *ganglions inguinaux* sont-ils atteints, et cela d'assez bonne heure. On peut même observer, dans les cas anciens, et, quand il y a récidive en particulier, une généralisation aux *ganglions* de la *fosse iliaque*, comme dans l'observation d'Albarran.

C'est cette constation qui a poussé Mercanton, le premier, à faire

(1) Dans une étude complète sur l'émasculation totale, il ne faudrait pas oublier le chapitre de chirurgie vétérinaire sur la castration double des animaux quoique, dans cette opération, comme chez l'homme, on n enlève pas la verge.

l'ablation de ces ganglions et Chalot à recommander, dans tous les cas, et d'office, cette extirpation.

Il est certain qu'il s'agit là d'une excellente précaution, utilisée par Péan, Albarran, Pétouraud et par nous-même. Mais il ne faut cependant rien exagérer. Témoin les cas où l'on n'a pas touché à ces organes, et dans lesquels, cependant, on a noté des guérisons durables (Annandale, Jackson, Rubio, Morisani, Bazy). En ce qui nous concerne, dans notre second fait, nous avons abordé la région de l'aine délibérément, malgré le peu d'intensité de l'engorgement ganglionnaire et notre opéré est resté guéri depuis huit mois déjà.

Les faits cités précédemment montrent qu'on peut s'abstenir, quand manifestement ces ganglions paraissent être indemnes et peut-être dans certaines formes de tumeurs malignes qui restent à déterminer. Pourtant, dès qu'une tuméfaction s'est montrée, il ne faut plus, selon nous, hésiter : il faut se rabattre sur le manuel opératoire de l'émasculation totale complète, avec *récurage des deux aines*, exactement comme si on avait à traiter un cancer du sein avec propagation à l'aisselle. Peut-être même, dans les cas avancés et à allure très maligne, faudrait-il songer à attaquer à l'avance les ganglions iliaques ; mais c'est là un point sur lequel nous nous proposons de revenir dans un autre travail.

Cette opération complémentaire dans la région inguinale ne présente d'ailleurs aucune gravité spéciale, et une masse énorme de ganglions, très adhérents aux vaisseaux, pourrait seule arrêter la main d'un chirurgien qui a l'habitude du bistouri.

III. — Procédé de l'Auteur.

Pour nous, voici comment nous opérons :

Position. — Nous plaçons le malade sur la table d'opération, le siège relevé par des coussins, les jambes très écartées. De la sorte les aines sont très saillantes, le périnée très apparent et très bien exposé.

Si l'opérateur s'est placé à droite, et l'aide à gauche, toutes les manœuvres peuvent s'exécuter sans qu'on ait à déplacer le patient.

Incision. — Une *première incision courbe* réunit les deux épines iliaques, en passant par le pubis et les arcades crurales. — La *seconde incision, en forme de V* vertical, à ouverture supérieure évasée, circonscrit les bourses ; elle commence et finit au pubis, en passant à deux ou trois centimètres de l'anus. Elle est faite les bourses relevées autant que possible.

Dissection des ganglions et ligature des vaisseaux des cordons. — Grâce à la première incision, les aines sont explorées avec soin, l'une après l'autre. On les débarrasse de tous les ganglions suspects.

Les cordons, après avoir été reconnus, sont isolés, le plus haut possible, avec leurs nerfs. Puis on les sectionne. On lie avec attention les vaisseaux et les coupe au ras de l'orifice externe du canal inguinal.

Section des corps caverneux. — Les bourses et la verge étant ensuite fortement abaissées (abaissement que facilite la section des cordons), on coupe les corps caverneux au ras du pubis et l'urèthre à deux ou trois centimètres de l'anus dans le périnée, et le tout est enlevé.

Hémostase. — Il est inutile de trop se préoccuper du sang, si l'on a soin d'aller un peu vite, de jeter quelques pinces sur les gros vaisseaux, et de faire comprimer, par l'aide, avec les doigts, tout ce qui saigne sur le pubis. La préhension des vaisseaux dans le triangle sous-pubien étant assez délicate, la simple pression temporaire vaut mieux.

Toutes les artères saisies sont alors *tordues* ; puis un gros crin de Florence est passé à travers la peau et les tissus fibreux du triangle sous-pubien. Une fois serré, ce fil assure l'hémostase définitive de la région qui pourrait donner quelques inquiétudes. En agissant ainsi, aucun corps étranger n'est laissé dans la plaie : ce qui diminue sérieusement les chances d'infection primitive et secondaire.

Sutures. — L'urèthre est suturé à l'*angle inférieur de la plaie* périnéale par quatre ou cinq points au crin de Florence fin. Le reste de la plaie est de même fermée au crin de Florence (Voir *Fig.* 3).

Pansement. — Une sonde molle de Malécot est placée à demeure dans la vessie par l'urèthre sectionné ; on la laisse quatre ou cinq jours environ.

Notre procédé ne se distingue en réalité de ceux que nous avons mentionnés précédemment et, en particulier, de celui de Chalot, que par un seul point important : La façon de faire l'Hémostase ; car nous n'attribuons pas le moindre intérêt à la forme des incisions, et aux autres petits détails ayant trait à tel ou tel organe attaqué en premier ou en dernier lieu, ou de telle ou telle façon.

Nous ne faisons en effet aucune ligature. Nous utilisons, pendant toute la durée de l'opération, la *forcipressure temporaire* ; et, quand les parties malades ont été enlevées, nous recourons à la *torsion des artères*. En cette région, elle suffit parfaitement et il n'est pas du

tout nécessaire de placer des ligatures nombreuses : ce qui, au voisinage du passage de l'urine, peut retarder la cicatrisation et la guérison, à cause de la contamination possible des quelques fils à ligatures.

Presque tous les autres chirurgiens, au contraire, (Annandale, Jackson, Albarran, Bazy, Chalot, Rubio, etc.) ont pratiqué la *ligature* des vaisseaux. Pour nous, nous nous permettons cependant de recommander la *torsion*, qui nous a trois fois réussi.

Chalot, dans son second cas, Albarran, Pétouraud, entr'autres, ont eu recours, pour arrêter l'hémorrhagie à l'emploi de *pinces à demeure* (forcipressure définitive). Il est probable que, s'ils se sont résolus à cette manière de procéder, c'est parce qu'il leur fut impossible de faire tenir une ligature sur les vaisseaux sectionnés. Mais, selon nous, ce moyen est le dernier auquel on doive avoir recours, car, évidemment, il empêche la réunion immédiate dans les points où des pinces ont été placées.

Pour le suintement sanguin, qui se produit, en particulier au niveau des corps caverneux, lorsqu'on ne les enlève pas complètement, M. Forgue a eu recours à une petite manœuvre, qui réussit très bien dans les amputations de la verge. Pour arrêter l'hémorrhagie, il a affronté, par quelques points de suture, les parois opposées des enveloppes fibreuses des corps caverneux, déterminant ainsi l'hémostase par compression indirecte des vaisseaux, c'est-à-dire par une variété spéciale de *filo-pressure*. Notre crin de Florence profond joue à peu près le même rôle.

Quand la surface de section des parois de l'urèthre saigne trop abondamment, il suffit également de multiplier les points de suture qui doivent la réunir à la peau. Cette filo-pressure type réussit toujours.

IV. — INDICATIONS.

Comme nous l'avons fait remarquer, les indications de cette opération sont très nettes. On doit y recourir indiscutablement toutes les fois que la *verge* est atteinte *à son origine*, dans la profondeur, c'est-à-dire lorsque la racine des corps caverneux est malade. (Cas de Paci, Morisani, Bazy, Albarran, Pétouraud, Pantaloni [Cas II et III]). Dans ces conditions, en effet, l'amputation classique de la verge serait insuffisante ; il faut aller plus loin et enlever les corps caverneux. Il en est, *a fortiori*, de même, quand le *scrotum* est atteint (Cas de Jackson), soit seul, soit concurremment avec les testicules (Chalot [Cas I], Forgue, Pantaloni [Cas I], Annandale, Péan, Chalot [Cas I]).

Dans ces faits, on a presque toujours affaire à un cancer de la verge

ou de l'urèthre, et en particulier à la forme à laquelle on donne le nom d'épithélioma.

Mais on peut aller plus loin et proposer l'émasculation totale dans des cas, en apparence plus bénins, mais en réalité aussi graves. En effet, A. Paci, Morisani et surtout Rubio ont préconisé l'émasculation totale, même dans les cas de tumeur du pénis, où l'on pourrait se contenter de l'amputation totale de la verge. Nous croyons qu'ils sont dans le vrai, non seulement au point de vue de la lésion nécessitant l'opération, mais aussi en ce qui concerne les résultats fonctionnels éloignés.

Quand on fait l'amputation totale du pénis, presque toujours c'est pour un cancer. Or, dans ces circonstances là, il est toujours prudent d'enlever le plus possible des parties voisines et surtout toute la verge.

D'un autre côté, si on laisse les testicules à un homme dépourvu de verge, on peut observer ultérieurement de l'hypocondrie et de la tendance au suicide. Au contraire, après l'émasculation totale, jusqu'à présent, on n'a constaté rien de semblable, du moins chez les Eunuques; car, pour les opérés chirurgicaux, on n'a pas pu en suivre assez longtemps encore pour les étudier à ce point de vue. En tous cas, si l'extérieur des Eunuques est souvent caractéristique, il faut savoir qu'à l'âge mûr ils ne se distinguent pas des autres Orientaux. Ils sont sociables, aiment les animaux, surtout les chiens, et sont fumeurs d'opium enragés. Ceux qui ont été castrés dans leur jeunesse se font remarquer par leur stature, bien que les muscles soient peu développés, et par leur voix féminine. Pour ceux qui l'ont été après 20 ans, ils perdent rapidement leurs poils et leur voix devient désagréable ; ils vieillissent vite, et à 40 ans en paraissent 60. Mais on n'a pas noté chez eux les accidents nerveux présentés par les occidentaux ayant subi l'amputation de la verge.

Montaz, déjà, avait dit des testicules, après cette opération : « Ils ne sont plus désormais que les témoins muets et tristes d'une fonction à jamais abolie ! »

Moussaron, puis Carbonell, s'appuyant sur les idées soutenues par les anciens maîtres, se sont élevés avec force, probablement sous l'inspiration de MM. Chalot et Forgue, contre cette manière de voir. On ne doit, d'après eux, mutiler l'être vivant que pour lutter contre la maladie ! Carbonell va même jusqu'à dire : « Il ne doit pas être permis, ayant le choix entre deux interventions de valeur égale au point de vue thérapeutique, de choisir la plus grave et la plus étendue, *même s'il peut en résulter quelque avantage pour le patient.* » — Ici nous avouons ne pas comprendre très bien !

Il faudrait d'abord démontrer, faits en main, que l'émasculation totale est réellement plus *grave* que l'amputation totale du pénis. ce qui serait loin d'être facile, en ne prenant, bien entendu, que les cas publiés depuis le triomphe des théories antiseptiques et aseptiques. Il faudrait ensuite mettre en balance l'*avantage* que retirerait l'opéré et l'*étendue* de la mutilation ! Or, Carbonell reconnaît lui-même que, la suppression des bourses une fois réalisée, la miction s'effectue dans de meilleures conditions. D'un autre côté, on sait que l'ablation des testicules n'altère vraiment pas la santé, tandis que la persistance de ces organes, après l'amputation de la verge, peut, comme y a insisté Rubio, avoir de réels inconvénients.

Mais nous ne voulons pas poursuivre plus longtemps cette discussion, qui, pour être profitable, exigerait de longs développements et nous obligerait à comparer ce qui se passe chez l'homme et ce qu'on observe chez la femme après l'ablation des ovaires et de l'utérus, c'est-à-dire à refaire toute l'histoire physiologique de la castration. Nous laissons la parole à l'observation, qui très, probablement, ne tardera pas à prouver que les idées des chirurgiens Italiens et Espagnols modernes sont plus chirurgicales que celles de nos anciens maîtres.

CONCLUSIONS.

Pour terminer, nous remarquerons que c'est là une des opérations pour cancer qui ont donné les meilleurs résultats. Il est vrai, qu'il s'agit alors d'épithélioma, aux allures moins malignes que les carcinomes.

Les opérés de Jackson et Mercanton ont été revus, en effet, bien portants, un an après. Le Cas I de Chalot est resté guéri au moins trois ans; son second cas ne présentait pas de récidive au bout de seize mois. Enfin, dans notre seconde observation, la guérison date déjà de dix mois. Certes, cela ne fait que quatre cas à citer; mais ils sont encourageants.

Quant aux résultats locaux, inutile de dire qu'ils ont été suffisants dans presque toutes les opérations.

L'émasculation totale est donc une opération qui a désormais conquis ses lettres de grande naturalisation. Et nous osons croire que les trois observations originales que nous venons de rapporter y ont un peu contribué !

Le Mans. — Typ. et Lith. Ed. Monnoyer. — x-98.